

Presença de *Leishmania* sp. e *Dirofilaria immitis* em Tumor Venéreo Transmissível Canino cutâneo

Presence of *Leishmania* sp. and *Dirofilaria immitis* in Cutaneous Canine Transmissible Venereal Tumor

Ramon Tadeu Galvão Alves Rodrigues¹, Olivia Maria Moreira Borges¹, Alinne Kátia Fernandes Pereira Dantas², Leonardo Mendes Tôrres², Rossandra dos Santos Lucena² & Almir Pereira de Souza¹

ABSTRACT

Background: Canine Transmissible Venereal Tumor (CTVT) is a neoplasm transmitted by implantation of its cells into genital and extragenital organs, while Heartworm and Visceral Leishmaniasis are zoonosis transmitted by hematophagous insects that are often underdiagnosed in asymptomatic animals. Coinfection by the agents of these parasitosis is well documented, however, the association of both diseases with the CTVT is still unusual. Thus, it was aimed to report a case of incidental identification of microfilariae of *D. immitis* and amastigotes forms of *Leishmania* sp. in cutaneous CTVT by cytology in an asymptomatic dog for the parasitosis.

Case: A 6-year-old, male, mongrel, sexually intact dog from the city of Patos, Paraíba, Brazil, was presented with a cutaneous circumscribed tumoral lesion in a region adjacent to the right olecranon, with an ulcerated surface of reddish color, having areas of necrosis inside and larvae (myiasis), draining bloody secretion. The material was collected for cytological analysis, which proved to be Canine Transmissible Venereal Tumor (CTVT) with the presence of amastigote forms of *Leishmania* sp. and microfilariae of *D. immitis* among neoplastic cells. Blood count, serum urea, creatinine and albumin, ALT, AST, FA, CK, Na⁺, K⁺, Ca⁺⁺, CK-MB, Troponin I (cTnI), Snap 4Dx Plus (Idexx[®]), Snap Leishmania (Idexx[®]), and Knott's test were performed, plus chest radiography, blood pressure measurements and electrocardiogram (ECG). The alterations found corresponded to normochromic normocytic anemia, thrombocytopenia, hypoalbuminemia, microfilariae in the Knott test, increase of CK, CK-MB and cTnI, positivity for *Ehrlichia* sp., *Anaplasma* sp., *Leishmania* sp. and *Dirofilaria immitis*. Furthermore cardiomegaly on radiographs and sinus arrhythmia associated with atrioventricular block (AVB) of the first degree on the ECG. Euthanasia was performed after necropsy, in which adult worms were observed in the right heart chambers.

Discussion: The coexistence of neoplastic diseases and infectious microorganisms is often detected only incidentally in asymptomatic animals and complementary tests are important tools to support clinical suspicions, as was observed in the present case. The fact that the animal is not neutered, be in full sexual activity and have unrestricted life habit, favored his involvement by CTVT due to greater contact with other whole canines. Coinfection by *Dirofilaria* sp. and *Leishmania* sp., identified in this case, has already been confirmed in several countries, suggesting the presence of distinct vectors in the same geographical area and the imminent exposure of humans to these agents. Despite the studies evidencing the systemic infection by the two parasites, there are no reports of mutual parasitism by the pathogens mentioned in canine neoplasms, especially in the cutaneous extragenital form of the CTVT, making the present case uncommon. The cytological examination was fundamental not only to show that the cutaneous lesion was a CTVT, but also to have evidenced the parasites *Leishmania* sp. and *Dirofilaria immitis*, whose infections remained hidden. The changes present in hematology are commonly present in the diseases diagnosed in this case, and elevation of CK, CK-MB and cTnI denote damage to cardiomyocytes due to the action of both parasites. Cardiomegaly on radiographs and 1st degree AVB on the ECG also correspond to secondary changes in the presence of worms in the animal's cardiovascular system. Thus, the presence of a dog autochthonously infected by parasites with a zoonotic potential reveals the susceptibility of other animals and humans in the region to infections.

Keywords: parasitic diseases, citology, cardiology, dogs.

Descritores: doenças parasitárias, citologia, cardiologia, cães.

DOI: 10.22456/1679-9216.93570

Received: 12 March 2019

Accepted: 2 June 2019

Published: 5 July 2019

¹Programa de Pós-graduação em Ciência e Saúde Animal (PPG-CSA), Universidade Federal de Campina Grande (UFCG), Campus de Patos, Patos, PB, Brazil. ²Centro Médico Veterinário Dr. Leonardo Tôrres (CMVLT), Patos. CORRESPONDENCE: R.T.G.A. Rodrigues [ramon.tgar@hotmail.com - Tel.: +55 (84) 99897-9829]. Clínica Médica de Pequenos Animais, Hospital Veterinário, UFCG. Av. Universitária s/n. Bairro Santa Cecília. CEP 58708-110 Patos, PB, Brazil.

INTRODUÇÃO

O Tumor Venéreo Transmissível Canino (TVTc) é uma neoplasia contagiosa transmitida por implantação das células neoplásicas nos órgãos genitais e, menos frequentemente, em sítios extragenitais [16].

A dirofilariose canina caracteriza-se por ser uma parasitose causada pelo nematódeo *Dirofilaria immitis*, cuja transmissão se dá por meio de mosquitos hematófagos e tem o cão como hospedeiro definitivo [25,37].

Outra importante doença parasitária refere-se à leishmaniose visceral canina, causada pelo protozoário *Leishmania infantum* e transmitida pelos dípteros *Lutzomyia longipalpis* e *Lutzomyia cruzi* [20].

Essas doenças costumam ser subdiagnosticadas em algumas regiões pelo fato de que muitos animais portadores da infecção não exibem sinais clínicos ou alterações nos parâmetros laboratoriais [12,38].

A detecção de formas amastigotas de *Leishmania* sp. é frequentemente reportada nos mais diversos tecidos caninos, incluindo em amostras de TVTc genital [9,22], ocular [29], cutâneo [2] e disseminado por todo o corpo [42]. Já casos de identificação de *Dirofilaria* sp. e seus estágios larvais em locais atípicos, como olhos [21], cérebro, testículos [17], pulmão [26] e tecido subcutâneo [13,40] são documentados em animais e seres humanos. Além disso, existem descrições em cães da migração errática das filárias imaturas em algumas neoplasias [7,14,15], exceto em apresentação tegumentar do TVTc.

Assim, objetivou-se com este estudo relatar um caso de identificação incidental de microfilárias de *D. immitis* e formas amastigotas de *Leishmania* sp. em TVTc cutâneo por meio de citologia em cão assintomático para as parasitoses.

CASO

Um canino, macho, sem raça definida, sexualmente íntegro, com aproximadamente seis anos de idade, pesando 21 kg, oriundo das ruas adjacentes ao abatedouro público do município de Patos-PB, foi resgatado e encaminhado para atendimento no Centro Médico Veterinário Dr. Leonardo Tôrres, situado na mesma cidade. O animal era alimentado por populares da área desde jovem, não havendo histórico de deslocamento para outras regiões. A queixa principal correspondia a um aumento de volume na região de cotovelo direito com presença de miíase e drenando secreção sanguinolenta, cujo período de evolução

correspondia a duas semanas. Ainda, foi relatado que a lesão havia sido tratada com pomadas antibióticas sem sucesso.

O animal foi submetido à criteriosa avaliação clínica geral, revelando ao exame físico um cão ativo, em estação, estado nutricional ideal, mucosas hipocoradas e hipertrofia de linfonodos cervicais superficiais. Verificou-se normalidade nos parâmetros fisiológicos, entretanto, havia uma lesão tumoral cutânea circunscrita (6 cm x 7 cm x 9 cm) em região adjacente ao olécrano direito aderida a planos profundos, com superfície ulcerada de coloração avermelhada, bordas regulares, possuindo áreas de necrose em seu interior e larvas (miíase), drenando secreção sanguinolenta (Figura 1). Para melhor avaliar a origem deste tumor, procedeu-se a coleta de material para análise citológica. Para tanto, realizou-se punção aspirativa com agulha fina (PAAF) e capilaridade de três pontos distintos da lesão, livrando a região ulcerada, conforme descrito para a técnica citológica em alterações com esta configuração [35]. Em seguida, foram realizadas a retirada das larvas e a limpeza da lesão com clorexidina 2% e solução fisiológica (NaCl 0,9%).

No exame citológico observou-se uma intensa celularidade, imersa em fundo de lâmina amorfo e basofílico contendo inúmeras hemácias. O conteúdo celular caracterizou-se por células redondas, apresentando citoplasma amplo e vacuolar, núcleo, em sua maioria excêntrico, com cromatina grosseira e discretamente rendilhada, e nucléolos evidentes e por vezes múltiplos. Em meio ao conteúdo celular foram observadas formas amastigotas de *Leishmania* sp. (Figura 2A), bem como microfilárias (Figura 2B e C). Estes achados citológicos foram compatíveis com Tumor Venéreo Transmissível Canino (TVTc) subtipo plasmocitoide associado à presença de agentes infecciosos (*Leishmania* sp. e Microfilárias).

À luz dos achados citológicos coletou-se amostra sanguínea para realização de hemograma, dosagem sérica de ureia, creatinina, albumina, ALT, AST, FA, CK, Na⁺, K⁺, Ca⁺⁺, CK-MB, Troponina I (cTnI), Snap 4Dx Plus (Idexx[®])¹, Snap Leishmania (Idexx[®])¹ e teste de Knott. Além disso, foram realizadas radiografias torácicas simples nas projeções latero-lateral e ventro-dorsal; aferição da pressão arterial (PA) sistólica (PAS), média (PAM) e diastólica (PAD) pelo método oscilométrico e eletrocardiografia (Monitor multiparamétrico DL1000 Delta Life[®])² objetivando-se o estadiamento do comprometimento do sistema cardiovascular do paciente.

O hemograma exibiu anemia normocítica normocrômica e trombocitopenia (119 mil/ μ L), associadas à presença de microfilárias identificadas na pesquisa parasitológica de Knott. Adicionalmente, alterações na bioquímica sérica foram observadas nos valores de albumina: 1,75 g/dL (2,6 - 3,3 g/dL); CK: 52,7 U/L (1,15 - 28,4 U/L); CK-MB: 127 U/L (11 - 38,8 U/L); e cTnI: 0,12 ng/mL (0 - 0,07 ng/mL), as demais variáveis laboratoriais encontravam-se dentro do intervalo de referência para a espécie. Os testes rápidos Snap 4Dx Plus e Snap *Leishmania* resultaram positividade para *Anaplasma* sp., *Ehrlichia* sp., *Dirofilaria immitis* e *Leishmania* sp.

As radiografias torácicas exibiram campos pulmonares com radiopacidade aumentada e evidênciação do padrão bronquial associado a remodelamento difuso da silhueta cardíaca com apresentação arredondada e em maior contato com o esterno (Figura 3). Os valores de PAS, PAM e PAD foram respectivamente 161 mmHg, 110 mmHg e 82 mmHg. Já o exame eletrocardiográfico demonstrou arritmia sinusal respiratória e bloqueio atrioventricular de 1º grau.

Após o estabelecimento do diagnóstico das doenças e tendo em vista a impossibilidade do tratamento da leishmaniose, por se tratar de um animal de rua, a tutora optou pela realização de eutanásia, a qual foi procedida seguindo os princípios bioéticos e de bem-estar animal preconizados pela legislação vigente. A necropsia foi realizada imediatamente após a eutanásia, durante a qual foi observada a presença de vermes adultos no ventrículo direito (Figura 4). Os demais órgãos não apresentaram alterações dignas de nota.

DISCUSSÃO

A apresentação concomitante de moléstias neoplásicas e micro-organismos infecciosos já é conhecida [4,19], sendo muitas vezes discutida a possibilidade de um predispor o desenvolvimento do outro. A coexistência das duas entidades mórbidas frequentemente só é detectada de maneira incidental, essencialmente naqueles animais assintomáticos. Portanto, os exames complementares figuram como importantes ferramentas de suporte às suspeitas clínicas, como foi observado no presente caso.

O fato de o animal em discussão não ser castrado, estar em plena atividade sexual e possuir hábito de vida irrestrito, favoreceu o seu acometimento pelo TVTc, pois descreve-se que 80% dos cães com a neo-

plasia situam-se na faixa etária de 2 a 8 anos, período de maior desempenho sexual dessa espécie [16], e o livre acesso ao meio extradomiciliar permite maior contato com outros caninos inteiros, aumentando-se potencialmente o risco de transmissão [39].

A área em que o animal vivia pode ter contribuído para a infecção pelos parasitas *Dirofilaria immitis* e *Leishmania* sp., tendo em vista que o bairro é considerado de baixa renda com condições higiênico-sanitárias precárias, somando-se o fato de haver um abatedouro público apresentando intenso fluxo de animais e constante drenagem de resíduos biológicos ao ar livre. Essas circunstâncias são classificadas como fatores de risco e corroboradas em estudo [1], no qual os autores observaram maiores taxas de leishmaniose visceral em regiões com condições inadequadas de saneamento básico, favorecendo o ciclo biológico dos vetores.

A coinfeção por *Dirofilaria* sp. e *Leishmania* sp., identificada no animal em discussão, já tem sido estudada e confirmada em diversos países, como Grécia, com prevalência de 0,16% [33]; Espanha, com 24,6% [41]; e Portugal com 1,1% de frequência reportada [8]. Estes achados sugerem a presença de vetores distintos em uma mesma área geográfica e são alarmantes do ponto de vista de saúde pública, considerando a iminente exposição de seres humanos aos referidos agentes, principalmente no semiárido paraibano, o qual, até então, não é fonte epidemiológica para a dirofilariose.

Apesar dos estudos evidenciarem a infecção sistêmica pelos dois parasitas, não existem relatos de parasitismo mútuo pelos patógenos citados em neoplasias cutâneas em cães, especialmente na forma extragenital cutânea do TVTc, havendo descrições nesta malignidade neoplásica somente da detecção de formas amastigotas de *Leishmania* sp. [2,11,22]. Ademais, trabalhos relatando microfilárias parasitando lesões neoplásicas em animais são escassos, sabendo-se da existência dessa comprovação em tricoblastoma, mastocitoma, fibrolipoma [14] e tumores mamários [7], com ausência da associação com o TVTc.

A infecção do hospedeiro do presente relato por *Dirofilaria immitis* provavelmente ocorreu antes do surgimento do TVTc, tendo em vista que havia vermes adultos nas câmaras cardíacas associados à microfilaremia e o seu ciclo completo ter duração de 6 a 9 meses [38], enquanto as lesões neoplásicas haviam surgido 2 semanas previamente ao atendimento. Portanto, a presen-

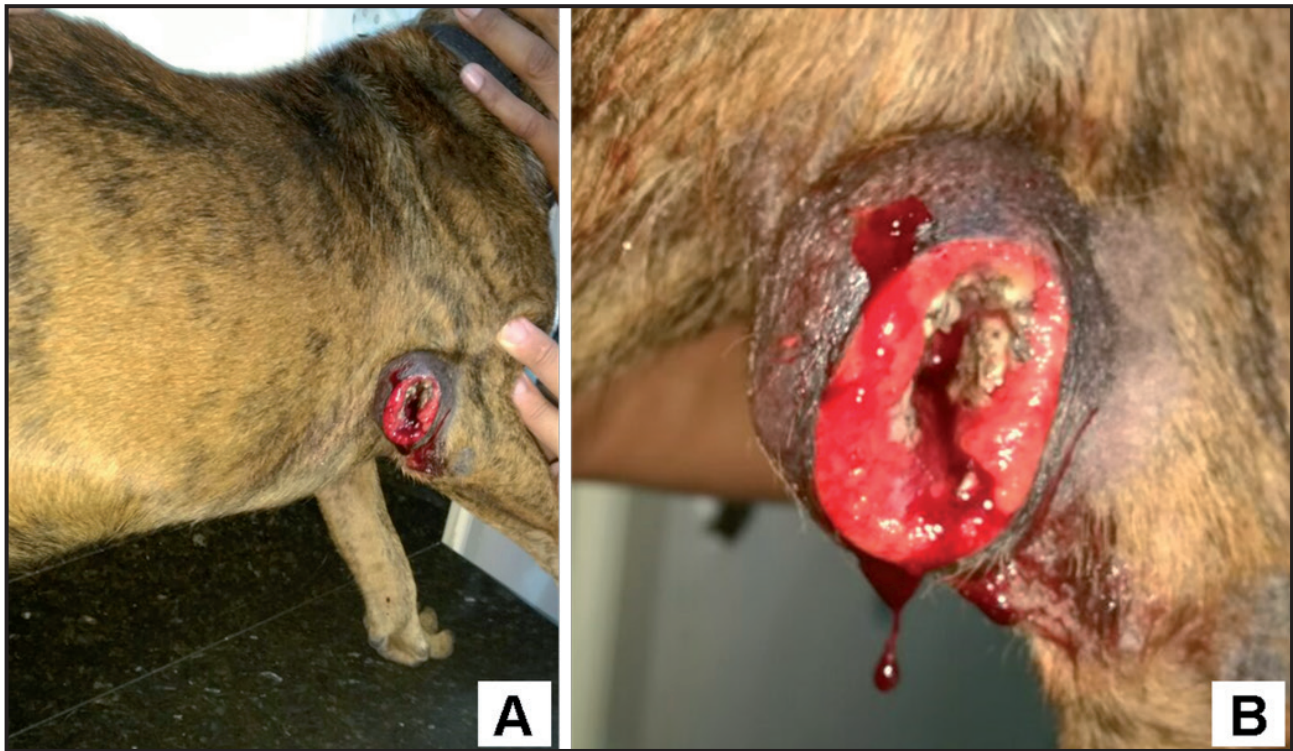


Figura 1. Tumor ulcerado drenando secreção sanguinolenta em cão acometido por TVTc. A- Vista geral da lesão em região adjacente ao olécrano direito. B- Imagem aproximada da lesão evidenciando focos de necrose e larvas de mosca.

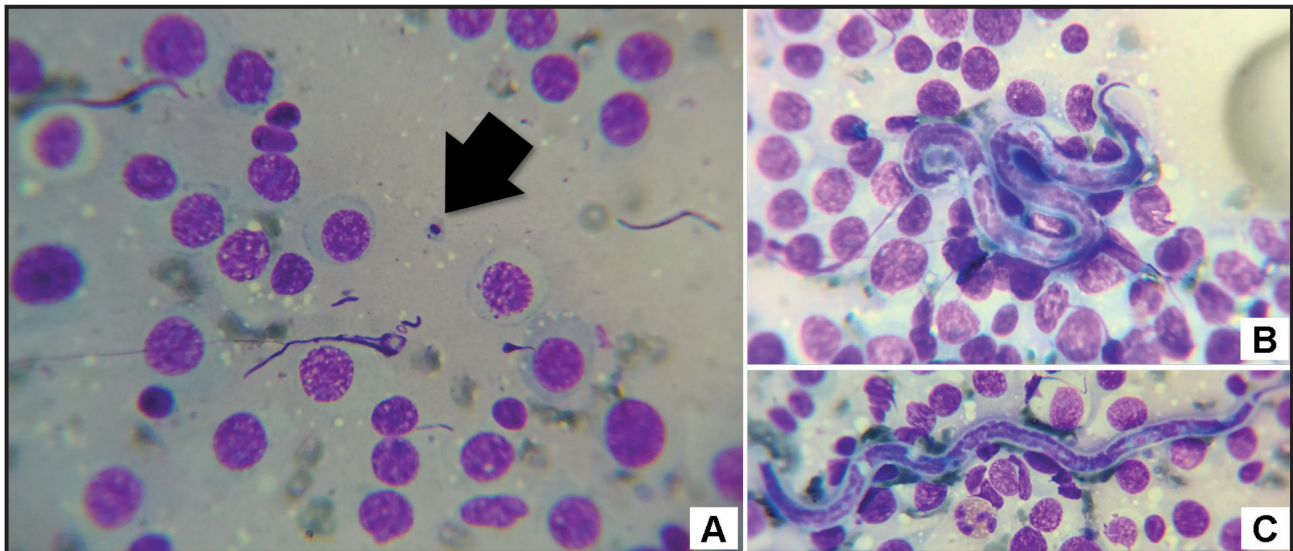


Figura 2. Achados citológicos de TVTc subtipo plasmocitoide em um cão com tumor em região de olécrano direito. A- Forma amastigota de *Leishmania* sp. (seta preta) livre em meio a células de aspecto arredondado, com citoplasma amplo, raramente vacuolizado e pouco distinto, núcleo centralizado a excêntrico, com cromatina frouxa e discretamente rendilhada, e nucléolos múltiplos e evidentes. B & C- Microfilárias dispostas em meio a intensa quantidade de células neoplásicas de aspecto plasmocitoide compatível com TVTc. [HE; Obj. 100x].

ça de microfíliaras no exame citológico pode ter ocorrido por sua migração circulatória errática através do tumor ou pelo fato de o TVTc ser uma neoplasia extremamente friável e hemorrágica [16], favorecendo a deposição das formas parasitárias imaturas no tecido neoplásico.

Já a infecção por *Leishmania* sp. pode ter se dado tanto antes (pela simples presença dos vetores na área de convivência do cão), como após o aparecimento das lesões cutâneas do TVTc, considerando que

a secreção sanguinolenta da neoplasia possa, hipoteticamente, ter atraído os flebotómíneos e estes terem inoculado as formas infectantes do parasita, sofrendo, em seguida, transformação para formas amastigotas evidenciadas na citologia [37].

Os sinais clínicos exibidos por animais acometidos por dirofilariose incluem mais frequentemente emagrecimento, intolerância ao exercício, tosse, letargia, dispnéia, síncope e distensão abdominal [24],

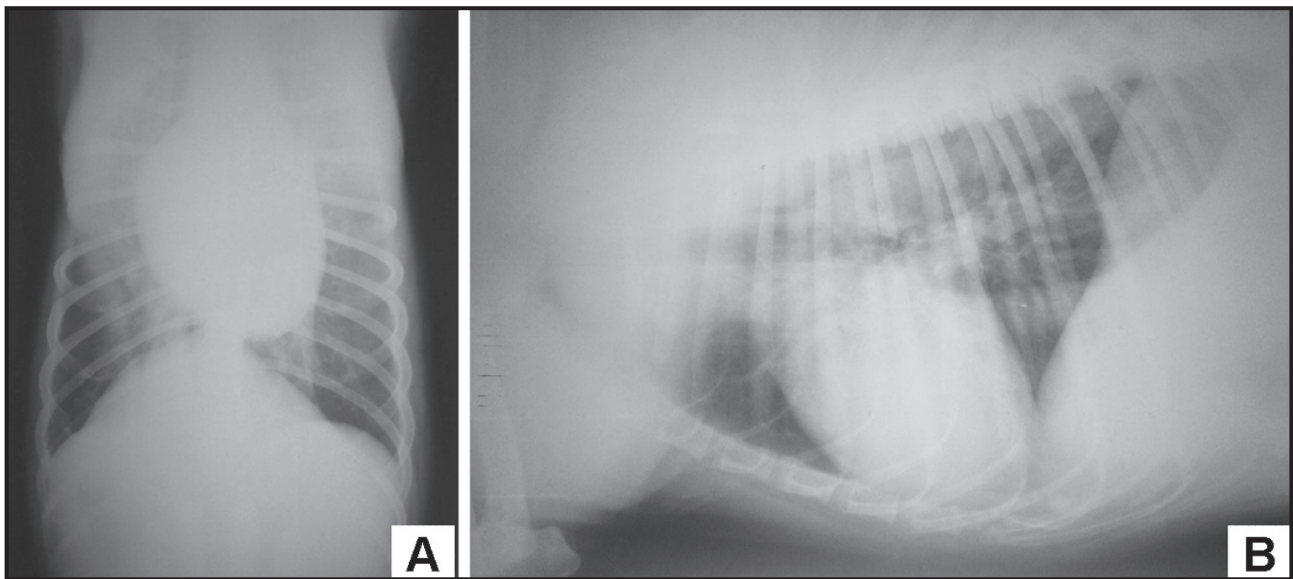


Figura 3. Radiografia torácica de cão com dirofilariose, diagnosticada após achado incidental de microfilárias em neoplasia cutânea, exibindo cardiomegalia e aumento da radiopacidade pulmonar. A- Projeção ventro-dorsal. B- Projeção latero-lateral.

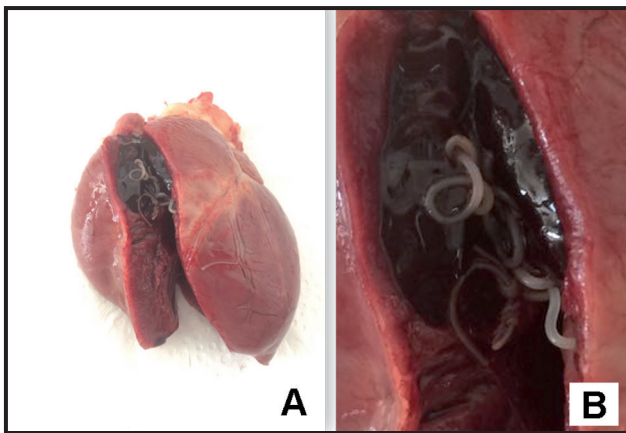


Figura 4. Coração de cão com dirofilariose, diagnosticada após achado incidental de microfilárias em neoplasia cutânea. A- Presença de vermes adultos em câmaras cardíacas direitas. B- Visualização dos vermes em maior destaque.

porém, nenhuma dessas manifestações clínicas foi evidente no canino em discussão, o que postergou o diagnóstico. Todavia, é comum que muitos animais infectados permaneçam longos períodos assintomáticos devido a capacidade do parasita de modular o sistema imunológico do hospedeiro [27]. Soma-se a isso a possibilidade de a imunossupressão vigente na leishmaniose [20] ter atenuado a resposta imune contra os filarídeos. Além disso, o surgimento e a severidade dos sinais clínicos dependem do tempo de infecção, da quantidade de filárias e da resposta individual do hospedeiro ao parasita [6,38].

O exame citológico realizado no canino relatado foi de fundamental importância não apenas para se evidenciar que a lesão cutânea exibida tratava-se de um TVTc, mas também por ter evidenciado os parasitas

Leishmania sp. e *Dirofilaria immitis*. A literatura corrobora a importância da citologia por PAAF na detecção de agentes em lesões diversas sem suspeita clínica das enfermidades por eles causadas [23,31,34,36]. Nesse contexto, pesquisadores [40] igualmente encontraram, de forma incidental, microfilárias de *D. immitis* em análise citológica de um aumento de volume na região do antebraço de um cão sem qualquer sintomatologia relacionada à parasitose, enfatizando a importância de sempre utilizar esta ferramenta diagnóstica na rotina clínica de animais com lesões tumorais.

No que se refere aos resultados dos demais exames complementares a anemia e a trombocitopenia, observadas na hematologia deste caso, estão comumente presentes nas doenças diagnosticadas, assim como ocorreu em um estudo [29] no qual um cão com TVTc ocular também apresentou reatividade para *Dirofilaria immitis*, *Anaplasma* sp. e *Ehrlichia* sp. nos testes sorológicos. Ademais, em relato de um cão coinfectado por *D. immitis* e *D. repens* [30], também foram encontradas anemia, trombocitopenia e hipoalbuminemia entre os dados laboratoriais analisados. A literatura ainda menciona a presença de elevada atividade sérica das enzimas hepáticas, azotemia e hiperbilirrubinemia [5,32], divergindo do presente caso.

Os valores de CK e CK-MB estavam acima do limite de referência para cães e foram semelhantes aos encontrados em caninos cardiopatas sintomáticos [3] com média de 60,36 U/L para CK e de 187,46 U/L para CK-MB. Adicionalmente, constatou-se também, no animal em discussão, elevação nos valores de

Troponina I (cTnI) conforme obtido em cães com dirofilariose [10], evidenciando, junto ao aumento de CK e CK-MB, dano cardíaco nesses indivíduos, essencialmente quando há microfilaremia. Entretanto, é válido salientar que a infecção por *Leishmania* sp. pode ter contribuído para a elevação da cTnI uma vez que a associação entre esta alteração e a leishmaniose já foi comprovada [28].

As alterações no padrão pulmonar e nas dimensões cardíacas observadas nas radiografias torácicas foram concordantes com um estudo [43], no qual também foram encontrados outros achados compatíveis com dirofilariose, representados pelo alargamento das artérias dos lobos pulmonares, tornando-as de aspecto tortuoso, e dilatação da artéria pulmonar principal.

Já os achados eletrocardiográficos de arritmia sinusal respiratória e bloqueio atrioventricular (BAV) de 1º grau observados no presente caso foram igualmente constatados em um cão microfilarêmico, porém com diversos distúrbios eletrolíticos [32]. A arritmia sinusal não é considerada patológica na espécie canina e decorre da interferência no tônus vagal durante o ciclo inspiração-expiração, enquanto o BAV de 1º grau pode surgir como consequência de fibrose do nodo AV, impulso vagal, desequilíbrio eletrolítico ou uso de drogas cardioativas [18].

As formas adultas do nematódeo observadas no coração direito do animal durante a necropsia normalmente ocorre quando há uma alta carga parasitária fazendo com que os vermes se alojem além dos limites anatômicos das artérias pulmonares, podendo causar

obstrução mecânica do fluxo sanguíneo e o desencadeamento da síndrome da veia cava, forma mais grave da doença [24,32]. Contudo, o cão em discussão não exibia sinais compatíveis com essa síndrome, fazendo com que a hipótese mais provável desse achado se sustente no fato de que em cães necropsiados a presença de vermes adultos nas cavidades cardíacas seja mais usual pela redução da pressão secundária à ausência de fluxo sanguíneo nas artérias pulmonares [6].

A eutanásia foi requerida por se tratar de um animal errante, não havendo disponibilidade de condições adequadas para o tratamento das entidades mórbidas que o acometiam e, somado a isso, o fato de ele estar coinfestado por agentes zoonóticos.

A presença de um cão duplamente infectado de forma autóctone por parasitas de potencial zoonótico alerta para a presença de vetores contaminados na área residencial de uma cidade com casos regulares de leishmaniose, mas não endêmica para dirofilariose, revelando que outros animais e os próprios seres humanos estão suscetíveis às infecções. Além disso, exames complementares, como a citologia, podem detectar doenças ocultas em animais assintomáticos e assegurar o diagnóstico naqueles com sintomas característicos.

MANUFACTURERS

¹IDEXX Brasil Laboratórios Ltda. São Paulo, SP, Brazil.

²Aredes Equipamentos Hospitalares Ltda. São José dos Campos, SP, Brazil.

Declaration of interest. The authors report no conflicts of interest. The authors alone are responsible for the content and writing of the paper.

REFERENCES

- 1 **Abrantes T.R., Werneck G.L., Almeida A.S. & Figueiredo F.B. 2018.** Fatores ambientais associados à ocorrência de leishmaniose visceral canina em uma área de recente introdução da doença no Estado do Rio de Janeiro, Brasil. *Cadernos de Saúde Pública*. 34(1): 1-12.
- 2 **Albanese F., Poli A., Millanta F. & Abramo F. 2002.** TVT Primary cutaneous extragenital canine transmissible venereal tumour with *Leishmania* -laden neoplastic cells: a further suggestion of histiocytic origin? *Veterinary Dermatology*. 13(1): 243-246.
- 3 **Alves A.C., Sousa V.R.F., da Silva E.P., Néspoli P.E.B., da Silva F.G. & de Almeida A.B.P.F. 2015.** Uso de biomarcadores CK-NAC, CK-MB e troponina I em cães com doença cardíaca. *Archives of Veterinary Science*. 20(2): 103-108.
- 4 **Bhuyan P., Harankhedkar S., Burma S., Sahu S.S., Mahapatra S. & Pattnaik K. 2014.** Microfilaria with neoplasm – a chance diagnosis by fine needle aspiration cytology. *Case Reports in Clinical Pathology*. 1(2): 125-127.
- 5 **Borthakur S. K., Deka D.K., Islam S., Sarma D.K. & Sarmah P.C. 2015.** Prevalence and molecular epidemiological data on *Dirofilaria immitis* in dogs from northeastern states of India. *The Scientific World Journal*. 2015(1): 1-7.
- 6 **Bowman D.D. & Atkins C.E. 2009.** Heartworm biology, treatment, and control. *The Veterinary Clinics of North America Small Animal Practice*. 39(6): 1127-1158.

- 7 Burgess H.J. & Wagner B. 2016. Identification of microfilaria in a mammary mass aspirate from a female dog. *The Canadian Veterinary Journal*. 57(1): 374-376.
- 8 Cardoso L., Mendão C. & Madeira de Carvalho L. 2012. Prevalence of *Dirofilaria immitis*, *Ehrlichia canis*, *Borrelia burgdorferi sensu lato*, *Anaplasma* spp. and *Leishmania infantum* in apparently healthy and CVBD-suspect dogs in Portugal - a national serological study. *Parasites & Vectors*. 5(1): 62-71.
- 9 Carreira V.S., Ferrari H.F., Langohr I.M., Mackenzie C., Montezzo L.C., Taira E., Floeter-Winter L.M. & Luvizotto M.C.R. 2014. *Leishmania* sp. amastigotes identification in canine transmissible venereal tumor. *Case Reports in Veterinary Medicine*. 2014(1): 1-4.
- 10 Carretón E., Corbera J.A., Juste M.C, Morchón R., Simón F. & Montoya-Alonso J.A. 2011. *Dirofilaria immitis* infection in dogs: Cardiopulmonary biomarker levels. *Veterinary Parasitology*. 176(2011): 313-316.
- 11 Catone G., Marino G., Poglayen G., Gramiccia M., Ludovisi A. & Zanghi A. 2003. Canine transmissible venereal tumor parasitized by *Leishmania infantum*. *Veterinary Research Communications*. 27(7): 549-553.
- 12 Dantas-Torres F. & Otranto D. 2013. Dirofilariosis in the Americas: a more virulent *Dirofilaria immitis*?. *Parasites & Vectors*. 6(288): 1-9.
- 13 Falidas E., Gourgiotisa S., Ivopouloub O., Koutsogiannisc I., Oikonomoua C., Vlachosd K. & Villias C. 2016. Human subcutaneous dirofilariosis caused by *Dirofilaria immitis* in a Greek adult. *Journal of Infection and Public Health*. 9(1): 102-104.
- 14 Ferreira M.B., Fernandes K.S.B.R., Rodrigues R.T.G.A., Medeiros V.B., Pereira R.H.M.A. & Filgueira K.D. 2017. Ciclo errôneo da *Dirofilaria immitis* em fibrolipoma canino. In: 38º Congresso Brasileiro da Anclivepa (Recife, Brasil). p.1228.
- 15 Filgueira K.D. 2016. Microfilárias de *Dirofilaria immitis* em mastocitoma cutâneo canino. In: Encontro da ABROVET 2016 (Foz do Iguaçu, Brasil). p.16.
- 16 Ganguly B., Das U. & Das A.K. 2013. Canine transmissible venereal tumour: a review. *Veterinary and Comparative Oncology*. 14(1): 1-12.
- 17 Genchi C., Kramer L.H. & Rivasi F. 2011. Dirofilarial infections in Europe. *Vector-Borne and Zoonotic Diseases*. 11(1): 1307-1317.
- 18 Goodwin J. 2002. Eletrocardiografia. In: Tilley L.P & Goodwin J. *Manual de Cardiologia para Cães e Gatos*. 3.ed. São Paulo: Roca, p.39-66.
- 19 Gupta S., Sodhani P., Jain S. & Kumar N. 2001. Microfilariae in association with neoplastic lesions: report of five cases. *Cytopathology*. 12(1): 120-126.
- 20 Hoffmann A.R., Navarro I.T., Camargo Junior V.E., Caldart E.T., Breganó R.M. & Pereira P.M. 2012. *Leishmania amazonensis* em cão com quadro clínico de leishmaniose visceral no Estado do Paraná, Brasil – relato de caso. *Semina: Ciências Agrárias*. 33(Suppl 2): 3265-3270.
- 21 Iddawela D., Ehambaram K. & Wickramasinghe S. 2015. Human ocular dirofilariosis due to *Dirofilaria repens* in Sri Lanka. *Asian Pacific Journal of Tropical Medicine*. 8(12): 1022-1026.
- 22 Kegler K., Habierski A., Hahn K., Amarilla S.P., Seehusen F. & Baumgärtner W. 2013. Vaginal canine transmissible venereal tumour associated with intra-tumoural *Leishmania* spp. amastigotes in an asymptomatic female dog. *Journal of Comparative Pathology*. 149(1): 156-161.
- 23 Kumar B., Karki S. & Yadava S.K. 2010. Role of fine needle aspiration cytology in diagnosis of filarial infestation. *Diagnostic Cytopathology*. 39(1): 8-12.
- 24 Larsson M.H.M.A. 2015. Dirofilariose canina. In: Jericó M.M., Kogika M.M. & Andrade Neto J.P. (Eds). *Tratado de Medicina Interna de Cães e Gatos*. Rio de Janeiro: Roca, pp.1215-1218.
- 25 Lee A.C.Y., Montgomery S.P., Theis J.H., Blagburn B.L. & Eberhard M.L. 2010. Public health issues concerning the widespread distribution of canine heartworm disease. *Trends in Parasitology*. 26(4): 168-173.
- 26 Malik D., Amaraneni A., Singh S. & Roach R. 2016. Man's best friend: how humans can develop *Dirofilaria immitis* infections *IDCases*. 4(1): 43-45.
- 27 McCall J.W., Genchi C., Kramer L.H., Guerrero J. & Venco L. 2008. Heartworm disease in animals and humans. *Advances in parasitology*. 66(1): 193-285.
- 28 Mendes R.S., Gurjão T.A., Oliveira L.M., Santana V.L, Tafuri W.L., Santos J.R.S., Dantas A.F.M. & Souza A.P. 2014. Miocardite crônica em um cão naturalmente infectado com *Leishmania (Leishmania) infantum chagasi*: aspectos clínicos e patológicos. *Arquivo Brasileiro de Medicina Veterinária e Zootecnia*. 66(1): 79-84.

- 29 Milo J. & Snead E. 2014. A case of ocular canine transmissible venereal tumor. *Canadian Veterinary Journal*. 55(1): 1245-1249.
- 30 Mircea M., Ionică A.M., Mircean V., Yörke A., Codea A.R., Tăbăran F.A., Taulescu M. & Dumitrache M.O. 2017. Clinical and pathological effects of *Dirofilaria repens* and *Dirofilaria immitis* in a dog with a natural co-infection. *Parasitology International*. 66(1): 331-334.
- 31 Mondal S.K. 2010. Incidental detection of filaria in fine-needle aspirates: a cytologic study of 14 clinically unsuspected cases at different sites. *Diagnostic Cytopathology*. 40(4): 292-296.
- 32 Nelson C.T. 2015. Dirofilariose. In: Greene C.E. (Ed). *Doenças Infecciosas em Cães e Gatos*. 4.ed. Rio de Janeiro: Guanabara Koogan, pp.1882-1903.
- 33 Ntais P., Christodoulou V., Dokianakis E. & Antoniou A. 2016. *Leishmania infantum* and *Dirofilaria immitis* coinfection in dogs in Greece. *Parasitology Open*. 2(17): 1-5.
- 34 Pal S., Mondal S., Pradhan R., Bose K., Chakrabarti S. & Sikder M. 2018. Cytological findings of microfilariae in different sites: A retrospective review of 22 cases from endemic region. *Tropical Parasitology*. 8(1): 24-28.
- 35 Raskin R.E. & Meyer D.J. 2011. *Citologia Clínica de Cães e Gatos: atlas colorido e guia de interpretação*. 2.ed. Rio de Janeiro: Elsevier, 472p.
- 36 Rosolem M.C., Moroz L.R., Rodigheri S.M., Corrêa Neto U.J., Porto C.D. & Hanel J.S. 2013. Estudo retrospectivo de exames citológicos realizados em um hospital veterinário escola em um período de cinco anos. *Arquivo Brasileiro de Medicina Veterinária e Zootecnia*. 65(3): 735-741.
- 37 Silva C.M.H.S & Winck C.A. 2018. Leishmaniose visceral canina: Revisão de literatura. *Revista da Universidade Vale do Rio Verde*. 16(1): 1-12.
- 38 Simón F., Siles-Lucas M., Morchón R., González-Miguel J., Mellado I., Carretón E. & Montoya-Alonso J.A. 2012. Human and animal dirofilariasis: the emergence of a zoonotic mosaic. *Clinical Microbiology Reviews*. 25(3): 507-544.
- 39 Strakova A. & Murchison E.P. 2014. The changing global distribution and prevalence of canine transmissible venereal tumour. *BMC Veterinary Research*. 10(168): 1-10.
- 40 Subapriya S., Vairamuthu S., Pazhanivel N., Shafuzama M., Gokulakrishnan M. & Ali M.G.M. 2018. Cytological Identification of Microfilaria in an Aberrant Location. *International Journal of Current Microbiology and Applied Sciences*. 7(6): 1397-1399.
- 41 Tabar M., Altet L., Martínez V. & Rour X. 2013. *Wolbachia*, filariae and *Leishmania* coinfection in dogs from a mediterranean area. *Journal of Small Animal Practice*. 54(4): 174-178.
- 42 Trevizan JT., Carreira J.T., Souza N.C., Carvalho I.R., Gomes P.B.C., Lima V.M.F., Orlandi C.M.B., Rozza D.B. & Koivisto M.B. 2012. Disseminated transmissible venereal tumor associated with leishmaniasis in a dog. *Reproduction in Domestic Animals*. 47(Suppl. 6): 356-358.
- 43 Tudor N., Ionita L., Tapaloaga D., Tudor P., Ionita C. & Vlagioiu C. 2014. Radiographic cardiopulmonary changes in dogs with heartworm disease. *Romanian Biotechnological Letters*. 19(6): 9918-9924.